

Breakthrough in Pediatric Dentistry Innovation in der Kinderzahnheilkunde

edelweiss PEDIATRIC CROWNS and VENEERS are designed to look just like natural baby teeth, ensuring a beautiful and natural smile. They provide a quick, safe, and highly aesthetic solution for children, with minimal tooth preparation needed. Plus, their natural-like material helps protect surrounding teeth from unnecessary wear, making them a gentle and long-lasting choice!

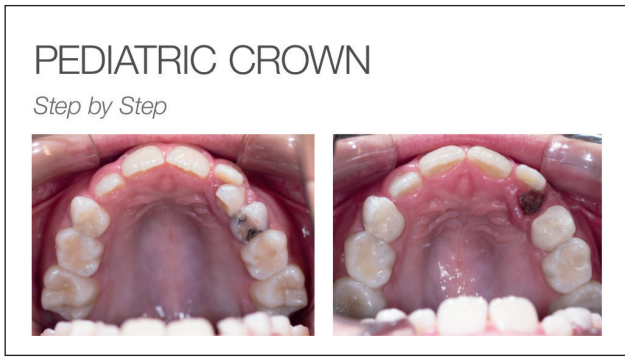edelweiss PEDIATRIC CROWNS and VENEERS sind so designed, dass sie den natürlichen Milchzähnen ähneln und ein schönes, natürliches Lächeln ermöglichen. Sie bieten eine schnelle, sichere und höchästhetische Lösung für Kinder, die nur eine minimale Zahnpräparation benötigen. Das naturähnliche Material schützt die umliegenden Zähne vor unnötiger Abnutzung und macht sie zu einer schonenden sowie langlebigen Wahl.

“Easy and safe treatment for a healthy smile in children.”

Jessica J. Sidharta
D.M.D. C.D.T.



We care for our children's health:



Watch the full patient story video on our website: *Sehen Sie sich das Video mit der vollständigen Patientengeschichte auf unserer Website an:*
www.edelweissdentistry.com/videos



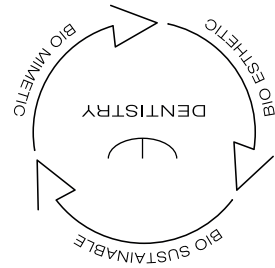
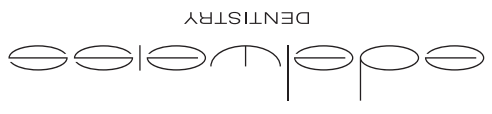For more information speak to your dentist today.
Für weitere Informationen sprechen Sie mit Ihrem Zahnarzt.



edelweissdentistry.com • Austria • office@edelweissdentistry.com • Austria • edelweissdentistry products gmbh • Austria

© 2025 edelweiss dentistry products gmbh • Austria. All material contained in this brochure are the property of edelweiss dentistry products gmbh • Austria. No part of this publication may be reproduced, distributed, or transmitted in any form or by any means, without the prior written permission of the edelweiss dentistry products gmbh • Austria. All Rights Reserved.

shaping the future of dentistry



826110 / 2025-03



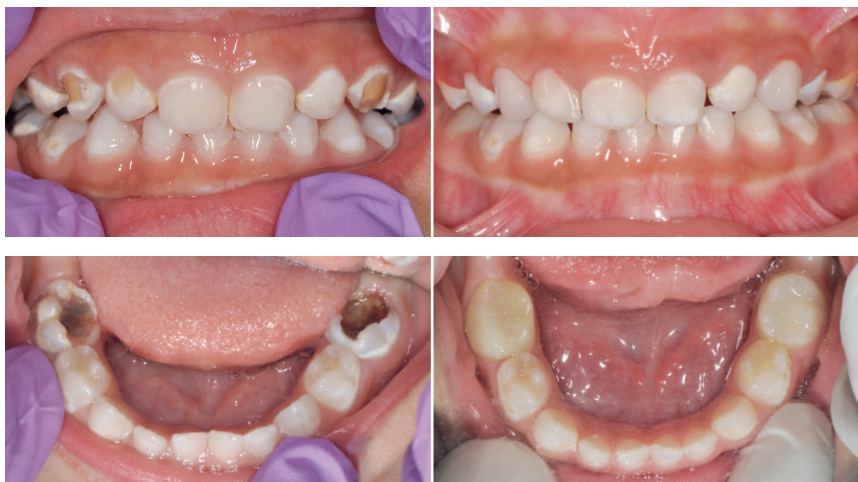shaping the future of dentistry

PEDIATRIC CROWN – Revolutionising Pediatric Dental Care

PEDIATRIC CROWN – Revolutioniert die pädiatrische Zahnpflege

BEFORE

AFTER



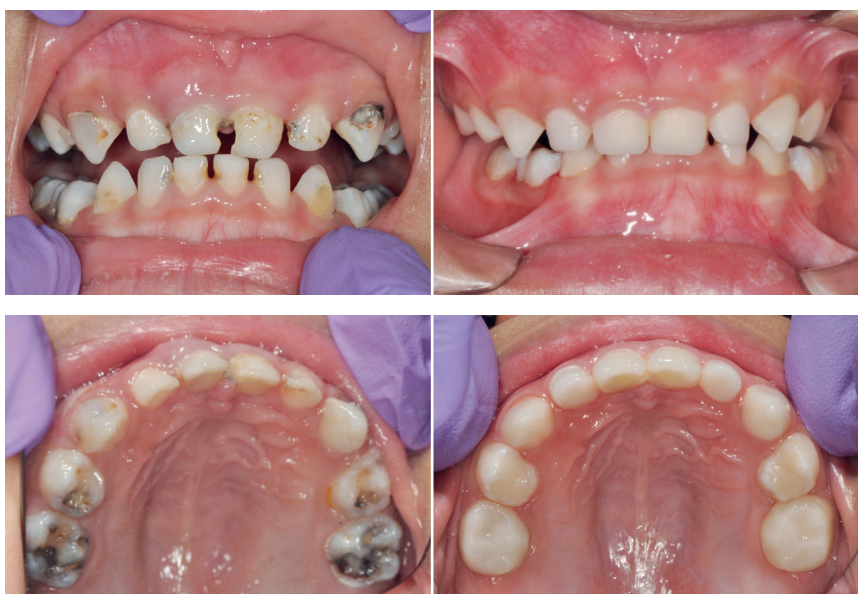Carious lesion / Kariöse Läsion

For this child, we restored the front teeth with edelweiss PEDIATRIC CROWNs, creating a beautiful, natural-looking smile. In the back, a large cavity required treatment, and full-coverage edelweiss PEDIATRIC CROWNs were used to protect the teeth, ensuring excellent durability and function for a healthy, long-lasting smile.

Bei diesem Kind haben wir die Frontzähne mit edelweiss PEDIATRIC CROWNs restauriert und so ein schönes, natürlich aussehendes Lächeln geschaffen. Im hinteren Bereich musste eine große Kavität behandelt werden. Zum Schutz der Zähne wurden vollflächige edelweiss PEDIATRIC CROWNs eingesetzt, die eine hervorragende Haltbarkeit und Funktion für ein gesundes, langlebiges Lächeln gewährleisten.

BEFORE

AFTER



Failed composite restorations Misslungene Komposit-Restaurationen

Previously failed fillings were replaced with long-lasting edelweiss PEDIATRIC CROWNs, providing a strong and natural-looking solution. These crowns are designed to last for the lifetime of the baby teeth. In the back, large cavities were restored with edelweiss PEDIATRIC CROWNs to ensure proper bite, function, and durability.

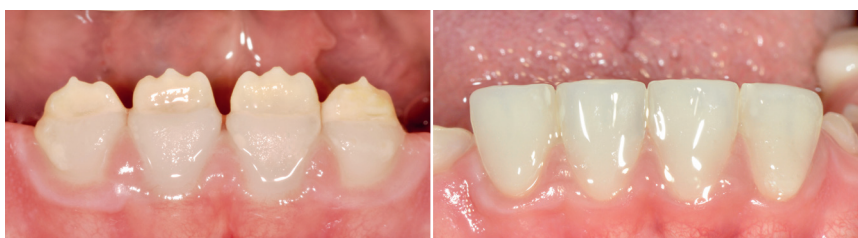Zuvor fehlgeschlagene Füllungen wurden durch langlebige edelweiss PEDIATRIC CROWNs ersetzt, die eine starke und natürlich aussehende Lösung darstellen. Diese Kronen sind so konzipiert, dass sie für die gesamte Lebensdauer der Milchzähne halten. Im hinteren Bereich wurden große Kavitäten mit edelweiss PEDIATRIC CROWNs versorgt, um den richtigen Biss, die Funktion und die Haltbarkeit zu gewährleisten.

PEDIATRIC VENEER – The future of Pediatric Dental Care

PEDIATRIC VENEER – Die Zukunft der Kinderzahnpflege

BEFORE

AFTER



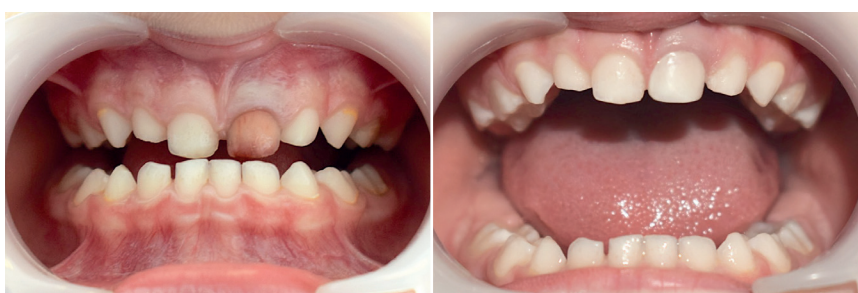Amelogenesis imperfecta

A patient with Amelogenesis Imperfecta, affecting enamel development, was treated with edelweiss PEDIATRIC VENEERS using a minimally invasive approach with a natural-looking smile.

Ein Patient mit Amelogenesis imperfecta wurde erfolgreich mit edelweiss PEDIATRIC VENEERS mit minimalinvasiver Technik behandelt.

BEFORE

AFTER



Discoloured tooth / Verfärbter Zahn

A previously treated tooth had become discolored. To restore its natural appearance, we used an edelweiss PEDIATRIC VENEER. With a simple, minimally invasive procedure, we achieved a beautifully natural and bright smile.

Ein zuvor behandelter Zahn hatte sich verfärbt. Um sein natürliches Aussehen wiederherzustellen, haben wir ein edelweiss PEDIATRIC VENEER verwendet. Mit einem einfachen, minimalinvasiven Verfahren erreichten wir ein wunderschönes natürliches und strahlendes Lächeln.